

(文章编号) 1007-0893(2021)15-0005-03

DOI: 10.16458/j.cnki.1007-0893.2021.15.002

基于 3D 造型技术的鼻咽部疾病临床 实践教学改革的探索

郑建萍¹ 郭金泉² 崔同建¹

(1. 福建省立医院 福建医科大学省立临床医学院, 福建 福州 350001; 2. 福州大学机械工程及自动化学院, 福建 福州 350116)

〔摘要〕 **目的:** 基于鼻咽部计算机断层扫描 (CT) 与磁共振成像 (MRI) 图像融合的 3D 造型技术, 制作鼻咽部三维虚拟模型, 探讨其在临床实践教学模式及临床工作中的意义。**方法:** 首先对 3 例鼻咽癌患者鼻咽部进行 MRI 扫描得到 DICOM 数据, 利用医学影像技术分割并重建鼻咽部肿瘤和内部的血管模型。然后把 CT 数据进行分割, 并重建鼻咽部及内部血管模型, 最后将两个模型进行配准融合, 构建鼻咽部疾病复合三维虚拟模型。并由肿瘤内科放疗组和耳鼻咽喉科的 15 名医生分别对模型进行评分。**结果:** 制作出高逼真度、等比例的鼻咽部三维虚拟模型, 并针对该模型进行问卷调查, 问卷得分均 > 4 分。**结论:** 采用鼻咽部 CT 及 MRI 图像融合方法, 应用 3D 造型技术制作的三维虚拟模型, 对肿瘤内科和耳鼻咽喉科医师进行鼻咽部解剖、疾病认识、放疗靶区勾画应用、医患沟通以及临床实践教学等方面都有重要实际应用意义。

〔关键词〕 鼻咽癌; 多模态图像融合技术; 三维虚拟模型; 3D 造型技术

〔中图分类号〕 R 739.6 **〔文献标识码〕** A

Research and Exploration of Clinical Practice Teaching Reform of Nasopharyngeal Diseases Based on 3D Modeling Technology

ZHENG Jian-ping¹, GUO Jin-quan², CUI Tong-jian¹

(1. Fujian Provincial Hospital, Fujian Clinical Medical College of Fujian Medical University, Fujian Fuzhou 350001;

2. School of Mechanical Engineering and Automation of Fuzhou University, Fujian Fuzhou 350116)

〔Abstract〕 **Objective** Based on the 3D modeling technology of nasopharynx computed tomography (CT) and magnetic resonance imaging (MRI) image fusion, the three-dimensional virtual model of nasopharynx was made, and its significance in clinical practice teaching mode and clinical work was discussed. **Methods** Firstly, three patients with nasopharyngeal carcinoma were scanned with MRI to obtain DICOM data, and the tumor and internal blood vessel models were segmented and reconstructed by medical influence technology. Then the CT data are segmented, and the nasopharynx and internal vascular models are reconstructed. Finally, the two models are registered and fused to build a composite three-dimensional virtual model of nasopharynx disease. The model was scored by 15 doctors from the Department of oncology and otolaryngology. **Results** The three-dimensional virtual model of nasopharynx with high fidelity and equal proportion was made, and a questionnaire survey was conducted on the model, and the score of the questionnaire was more than 4. **Conclusion** Using the fusion method of CT and MRI images of nasopharynx, the three-dimensional virtual model made by 3D modeling technology has important practical significance for oncologists and otolaryngologists in the aspects of nasopharynx anatomy, disease understanding, application of radiotherapy target delineation, doctor-patient communication and clinical training.

〔Key Words〕 Nasopharyngeal carcinoma; Multimodal image fusion technology; Three dimensional virtual model; 3D modeling technology

鼻咽部是人体最为复杂的结构之一, 是医学院学生和规培生学习的重难点, 因知识点多, 且影像图片抽象难懂, 尤其在其发生病变时, 其解剖结构常常随之发生很大的变化^[1], 因此医学生对鼻咽解剖结构全面认知的难度较大。目前社会对医务人员临床技能的要求越来越高, 导致临床教学资源减少, 但教学需求越来越多, 故矛盾越发明显。本研究以 3 例

〔收稿日期〕 2021-05-21

〔基金项目〕 福建医科大学教育教学改革研究项目资助课题 (J18033)

〔作者简介〕 郑建萍, 女, 副主任医师, 主要研究方向是各类恶性肿瘤的诊治。

鼻咽癌患者为例，介绍多模图像融合的鼻咽部 3D 虚拟模型制作方法及其临床应用价值。

1 资料与方法

1.1 一般资料

选取福建省立医院肿瘤内科放疗组于 2019 年 1 月收治的 3 例鼻咽癌患者作为研究对象，通过计算机断层扫描（computer tomography, CT）平扫检查发现患者鼻咽部占位性病变，患者入院后进一步行鼻咽部磁共振成像（magnetic resonance imaging, MRI）检查，并最终经病理确诊为鼻咽癌，拟行鼻咽部放射治疗。

1.2 方法

1.2.1 3D 虚拟模型制作

1.2.1.1 CT 检查 患者进行鼻咽部 CT 检查（仪器为 Siemens 公司 Somatom Definition 双源螺旋 CT），层厚 0.6 mm，扫描范围自颅底到喉咽，对比剂为碘普罗胺注射液（碘浓度 370 mg · mL⁻¹），总量 50 mL，流速 5 mL · s⁻¹，扫描原始数据经由图片编档和通信系统（picture archiving and communication system, PACS）以 DICOM 格式输出，见封三图 1。

1.2.1.2 MRI 检查 患者进行鼻咽部 MRI 增强扫描（仪器为 Siemens 公司 verio 3.0T 磁共振成像系统），取仰卧位，眶耳平面与水平面垂直，扫描范围从颅底到软腭下缘，层厚 1.0 mm，对比剂为钆喷酸葡胺，总量 14 mL，流速 3 mL · s⁻¹，扫描得到的断层图像数据以 DICOM 格式输出，见封三图 2。

1.2.2 计算机软件处理

鼻咽部的 CT 图像及 MRI 图像各有优点，CT 增强扫描可以清晰的呈现肿瘤、脑室系统、鼻咽毗邻组织的形态，而 MRI 扫描则能较好地反映鼻咽组织、内部血管等结构。利用 MRI 扫描得到的切片，分别针对颅骨、血管及鼻咽处肿瘤、鼻咽等结构的灰度特征进行图像分割、重建，获得不同部位的三维虚拟模型。配准融合过程以从 MRI 图像中重建得到的颅骨模型为基准，完成鼻咽部重要解剖结构的 3D 虚拟模型构建。具体流程见图 3。

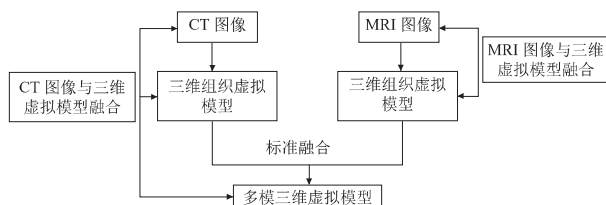


图 3 多模图像融合流程图

1.2.2.1 CT 图像处理 CT 图像可用于重建肿瘤、血管及鼻咽部模型。将 CT 扫描得到的 DICOM 数据导入三维重建软件 MIMICS（比利时，Materialise 公司）。利用阈值分

割工具（Thresholding）提取轮廓。轮廓提取基本原则为：在确保重建组织被选中 的情况下，尽可能不使重建组织周围的结构出现轮廓阴影。本研究使用的 CT 数据中各部分阈值取值范围为：颅骨 125 ~ 3071 Hu，鼻咽 78 ~ 279 Hu，据此分割出不同而完整有效的组织结构（通过给定不同的 Hu 值准确提取对应组织结构），形成蒙板（mask）。然后再对蒙板进行后处理，依次去除多余组织、选择性编辑及孔洞填充处理，在不同平面图像上检查分割体，调整图像质量至符合标准。最后，利用软件的三维计算工具 Calculate 3D 从二维图像直接获取三维模型，见封三图 4。

1.2.2.2 MRI 图像处理 MRI 图像用于提取鼻咽、颅骨、肿瘤模型，具体重建过程与 CT 图像处理 方法相同，鼻咽界定阈值 137 ~ 1434 Hu，颅骨界定阈值 38 ~ 137 Hu，肿瘤界定阈值 435 ~ 733 Hu，重建结果见封三图 5。

1.2.2.3 数据优化及配准融合 将依据 CT、MRI 图像重建的三维模型以 STL 格式导出并保存，可以在三维视窗中同时显示该模型，也可单独在一个视图上显示。根据图 3 多模图像融合流程图中的流程重建的模型逼真度高，可以清楚地再现各组织结构的三维形态，并且可以进行平移、缩放、切割、旋转等操作。将所有模型导入 Geomagic 软件（美国 Geomagic 公司）进行优化处理，结果见封三图 6。

1.3 3D 虚拟模型造型

将 STL 格式模型导入 Objet350 Connex3 造型机操作系统（美国，Stratasys 公司），检测三维模型。利用光固化成型技术进行模型造型，采用不同颜色材质的造型材料进行不同组织结构的区分，制作出等比例、多色彩的实体模型。经水洗操作处理支撑材料后，完成 3D 鼻咽部模型的造型，见封三图 7。

2 结果

制作出高逼真度、等比例、多色彩的鼻咽部三维虚拟模型，将模型应用于肿瘤内科放疗组、耳鼻咽喉科等科室医生的临床工作中，包括放疗靶区勾画、医患沟通、临床教学等方面，效果良好。为进一步了解 3D 造型实体模型的应用价值，将福建省立医院肿瘤内科放疗组、耳鼻咽喉科的 15 名医师分为三组，分别包含高、中、低年资各 5 名医生，分别对 4 个相关问题进行独立评分，各问题最高 5 分，最低 1 分，按年资组取平均值。调查问卷中所有问题，在三组中平均分 > 4 分，见表 1。

表 1 调查问卷结果 (n = 5, $\bar{x} \pm s$, 分)

医师类别	模型真实程度	模型对年轻医师培养的作用	模型的医患沟通作用	模型的临床可应用性
高年资	4.1 ± 0.3	4.2 ± 0.2	4.4 ± 0.3	4.3 ± 0.1
中年资	4.3 ± 0.2	4.3 ± 0.3	4.3 ± 0.3	4.2 ± 0.3
低年资	4.4 ± 0.1	4.4 ± 0.1	4.4 ± 0.2	4.3 ± 0.2

3 讨论

目前,传统解剖教学作为医学生学习解剖知识的重要手段^[1-3]。但存在以下局限性:(1)医科大学的解剖学课程通常安排在基础学习阶段。医学生进入临床工作时,对解剖知识尤其是复杂的鼻咽部解剖,遗忘率很高。(2)尸源少,医学生实物实际操作少;标本经福尔马林处理,长时间吸入影响师生身心健康;解剖过程无法重复操作。(3)人体解剖学教学通常以教师指导为主,辅以教科书、图谱、标本和模型等教具。但因所用教具无立体感、内容抽象,学生刻板接受知识,难以深入了解和探究存在的问题,再加上信息量大,容易混淆和遗忘,教学效果往往不能令人满意。(4)在基础课程阶段主要学习正常人体解剖,难以满足医学生对鼻咽部病变及变异解剖结构的认识需求。(5)因对鼻咽部解剖结构认识的不足,一方面降低了医学生对鼻咽部疾病的全面认识;另一方面,在与患者沟通时可能出现对疾病描述不清、自信心不足等问题,导致医患沟通障碍。

综上所述,本研究以医学图像等多模图像为基础,将3D造型技术应用于鼻咽部解剖模型制作,并将其应用到鼻咽部临床实践教学中,形成较为完善的基于3D造型技术的鼻咽部疾病临床实践教学模式。总之,3D虚拟模型所具有的个性化、精准化等优点,在模型真实程度、模型对年轻医生的培养作用、对医患沟通作用以及临床可应用性等方面具有积极意义。

〔参考文献〕

- (1) 赵飞,黄华兴,褚鹏,等. 3D解剖图像和影像学三维图像在外科教学中的应用(J). 南京医科大学学报(社会科学版), 2016, 75(4): 333-335.
- (2) 王星,史君,张少杰,等. 3D多媒体技术在解剖学教学中应用探讨(J). 科技创新导报, 2014, 11(1): 163-165.
- (3) 李小飞,沈军生,毋涛涛. 加入3D解剖模拟技术的新型人体解剖学教学方法研究(J). 卫生职业教育, 2015, 33(9): 41-42.

〔文章编号〕 1007-0893(2021)15-0007-03

DOI: 10.16458/j.cnki.1007-0893.2021.15.003

桡骨远端骨折的三维有限元模型研究

屈任伸

(广州市番禺区中医院, 广东 广州 511400)

〔摘要〕 **目的:** 构建三维有限元模型,借助三维有限元技术针对桡骨远端应力传导及分布水平进行评估,进而为临床诊断提供参考。**方法:** 以健康成年男性左前臂作为研究样本,经桡骨纵轴针对冠状面进行电子计算机断层扫描(CT)技术,扫描层距大概是2 mm,将断面CT检测数据导入到计算机中,以3D-DOCTOR(3.5版本)进行桡骨远端3D有限元模型的构建;在ANSYS(10.0版本)中置入模型,设置合理的边界条件,并且进行负荷加载处理,针对桡骨远端展开应力传达及分布设置,并在此基础上完成三维有限元评估。**结果:** 借助CT技术,分析各层面的图像信息,并且借助3D-DOCTOR(3.5版本)展开构建,实现桡骨远端模型;针对有限元分析数据进行分析,若是出现Colles骨折的症状,桡骨密质骨及松质骨相接的位置会出现应力集中度显著提升的现象,并且掌侧拉应力相对于背侧而言,会显著提升;若是出现Smith骨折症状,桡骨密质骨及松质骨相接的位置会出现应力集中度显著提升,可是背侧拉应力会显著强于掌侧。**结论:** 联系CT技术及3D-DOCTOR(3.5版本)进行三维有限元模型的构建,此种方式具备有效、便捷的优势,所呈现的模型具备良好的精确性;根据有限元分析数据可知,桡骨骨折伸直型裂纹会在桡骨表面密质骨及松质骨相接的掌侧位置产生。

〔关键词〕 桡骨远端骨折;三维有限元;计算机断层扫描

〔中图分类号〕 R 687.3 〔文献标识码〕 A

Three Dimensional Finite Element Study of Distal Radius Fracture

QU Ren-shen

(Guangzhou Panyu Hospital of Traditional Chinese Medicine, Guangdong Guangzhou 511400)

〔Abstract〕 **Objective** To construct a three-dimensional finite element model and evaluate the stress conduction and

〔收稿日期〕 2021-05-01

〔基金项目〕 广州市番禺区科技计划项目资助课题(1303)

〔作者简介〕 屈任伸,男,主治医师,主要研究方向是中医骨伤方向。